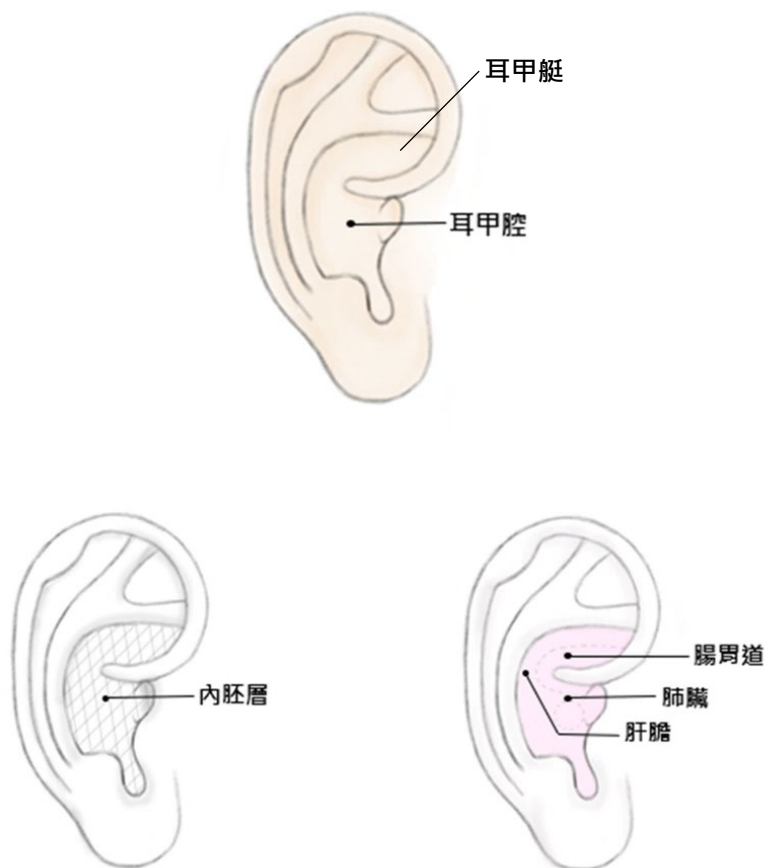


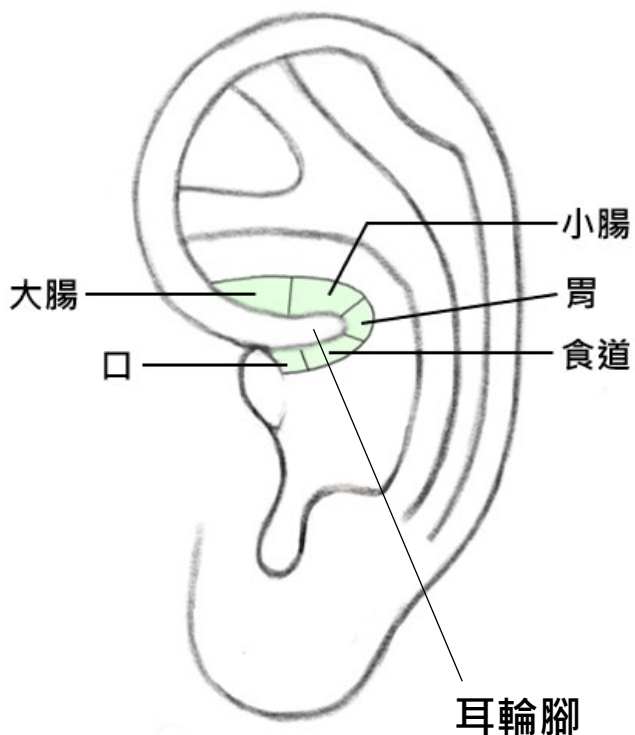
1. 頁面：101 頁

肺臟、腸胃、肝膽系統等，這些發育過程來自內胚層的器官，只會落在耳朵上一樣來自內胚層的區域(耳甲艇、耳甲腔)。



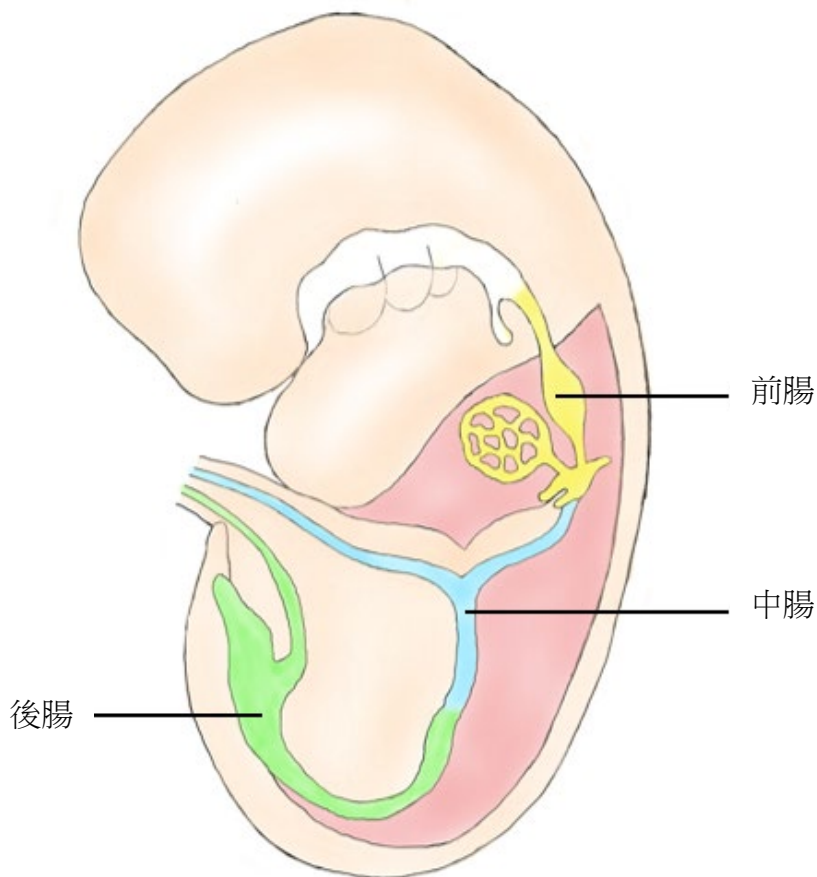
2. 頁面：106 頁

成人的胃腸道約 9 公尺，食道 25-35 公分，小腸 6-7 公尺，大腸 1.5-2.0 公尺，這樣的長度比例是不吻合實際穴位的分佈。



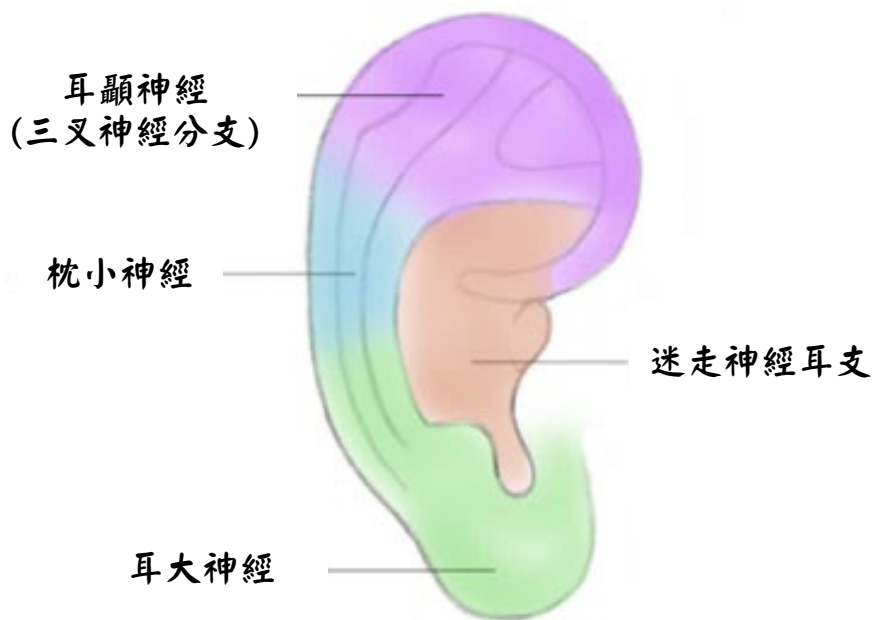
3. 頁面：107 頁

胚胎時期的前中後腸分佈如下圖：



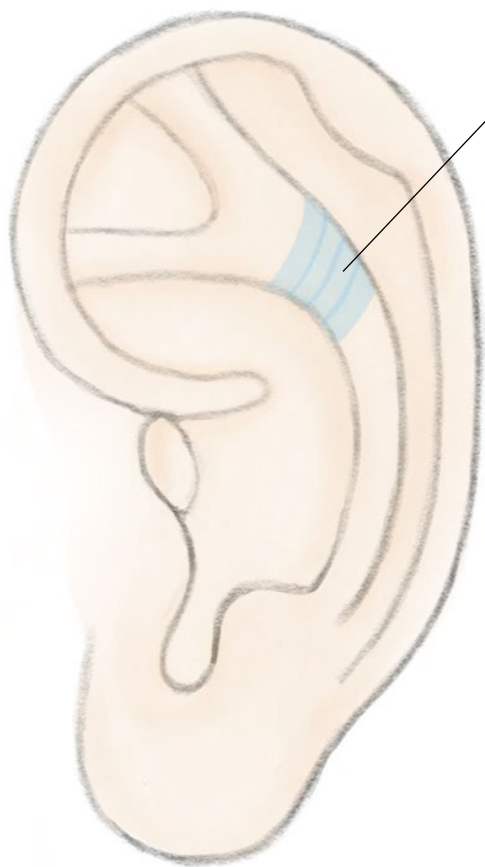
4. 頁面：119 頁

耳輪



5. 頁面：124 頁

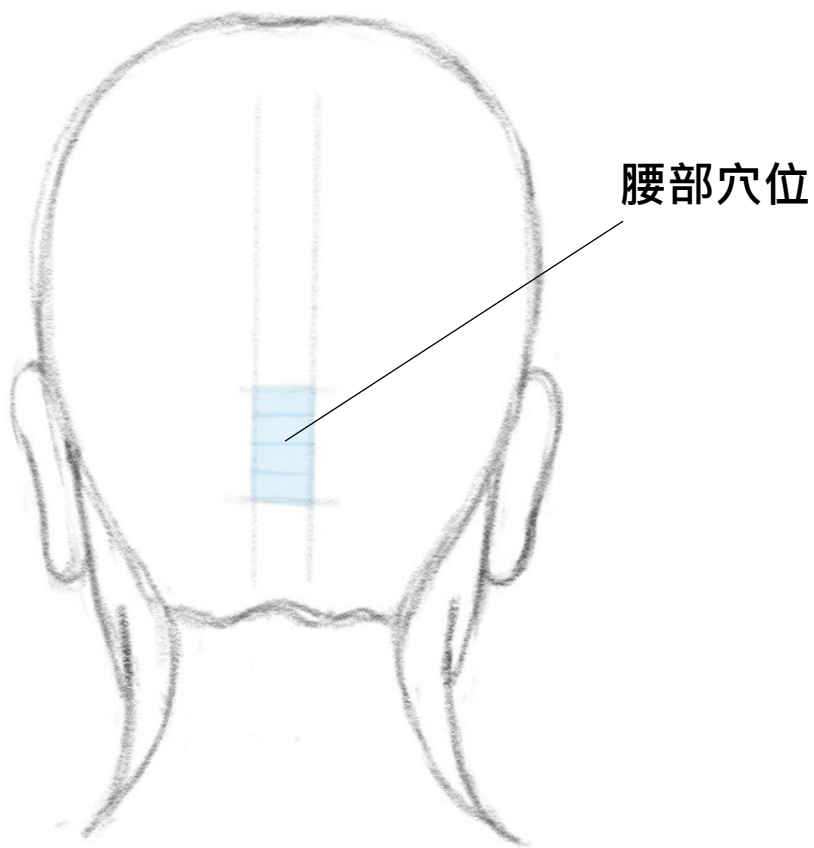
對應部位



腰部穴位

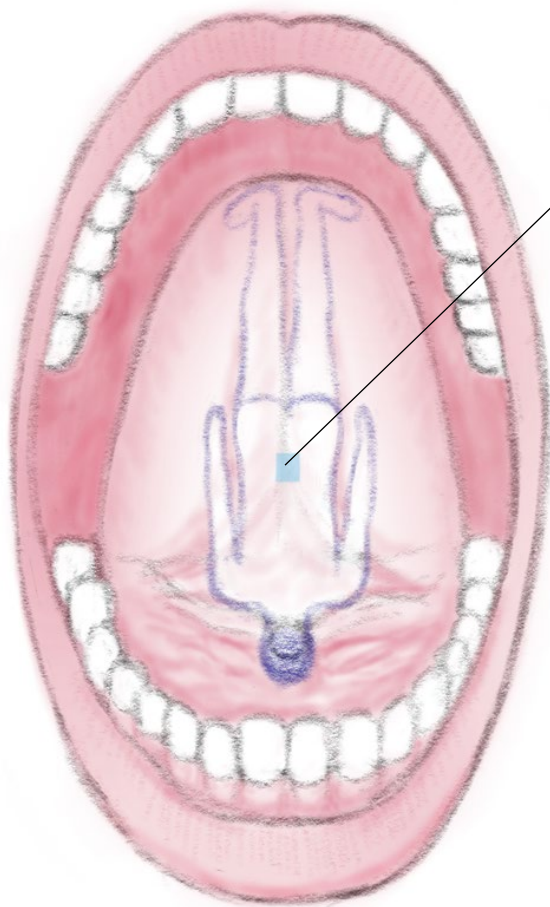
6. 頁面：125 頁

對應部位



7. 頁面：126 頁

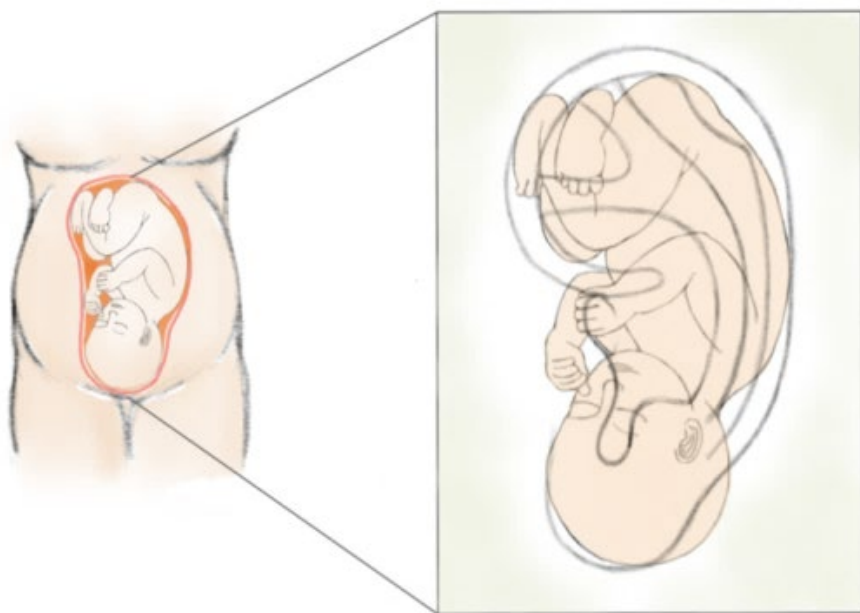
對應部位



腰部穴位

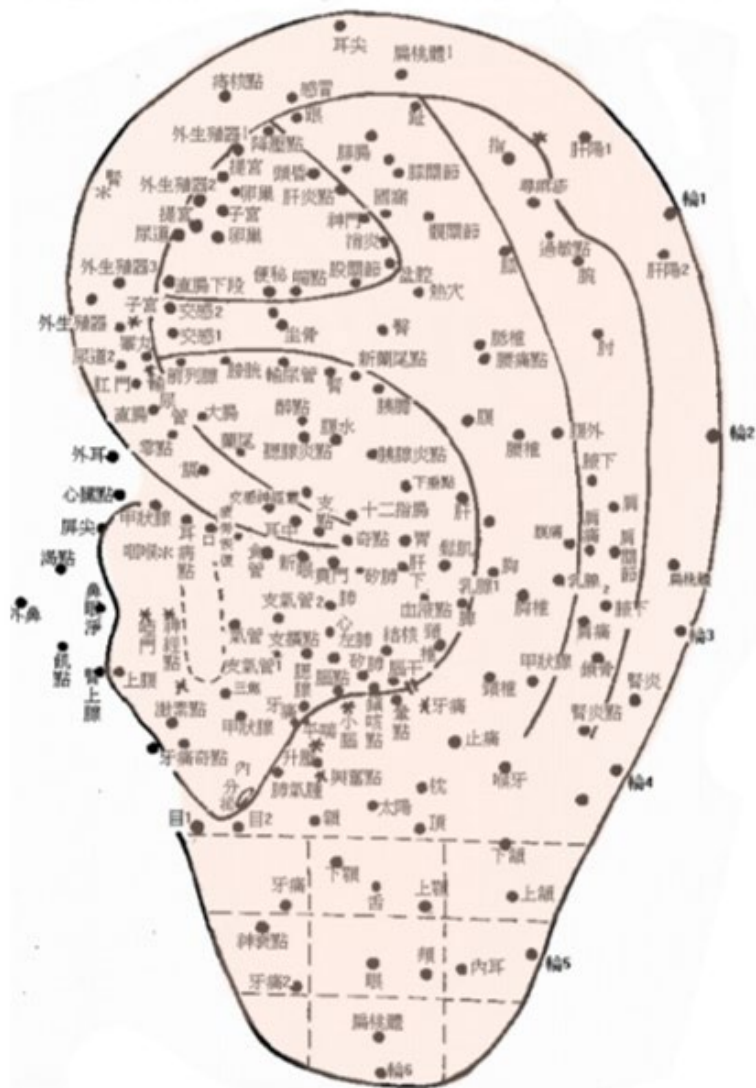
8. 頁面：148 頁

Dr. Nogier 首次提出耳朵有如胎兒的倒置對應的關係



9. 頁面：149 頁

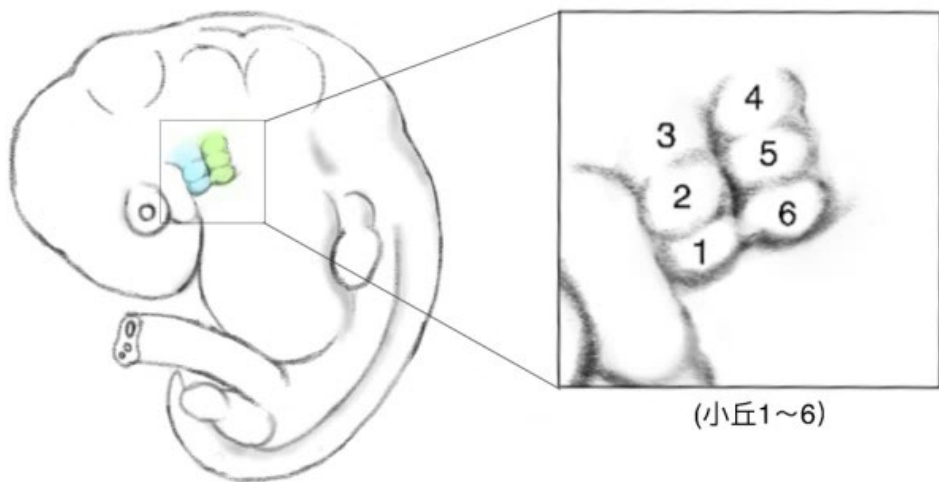
中國中醫學者們慢慢的繪製出包含 200 多個穴位的耳針圖



10. 頁面：153 頁

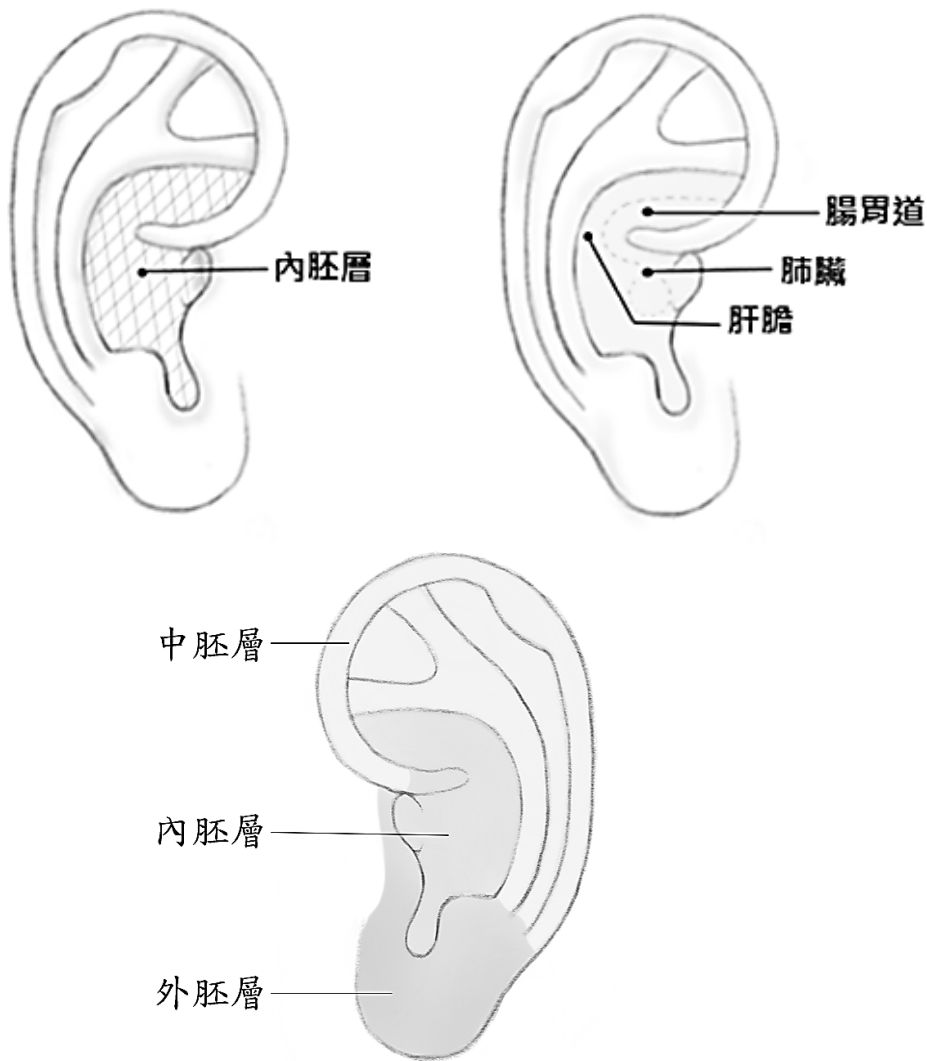
耳甲艇與耳甲腔

第一咽弓
第二咽弓



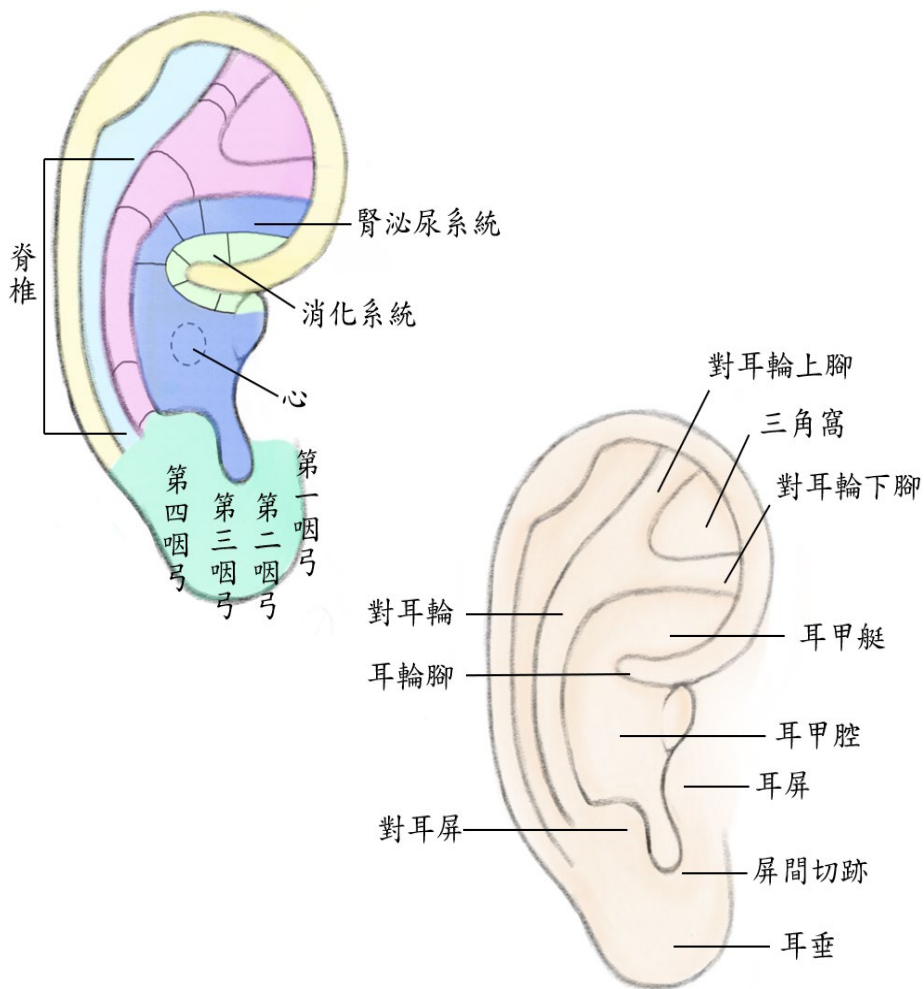
11. 頁面：157 頁

耳甲艇與耳甲腔



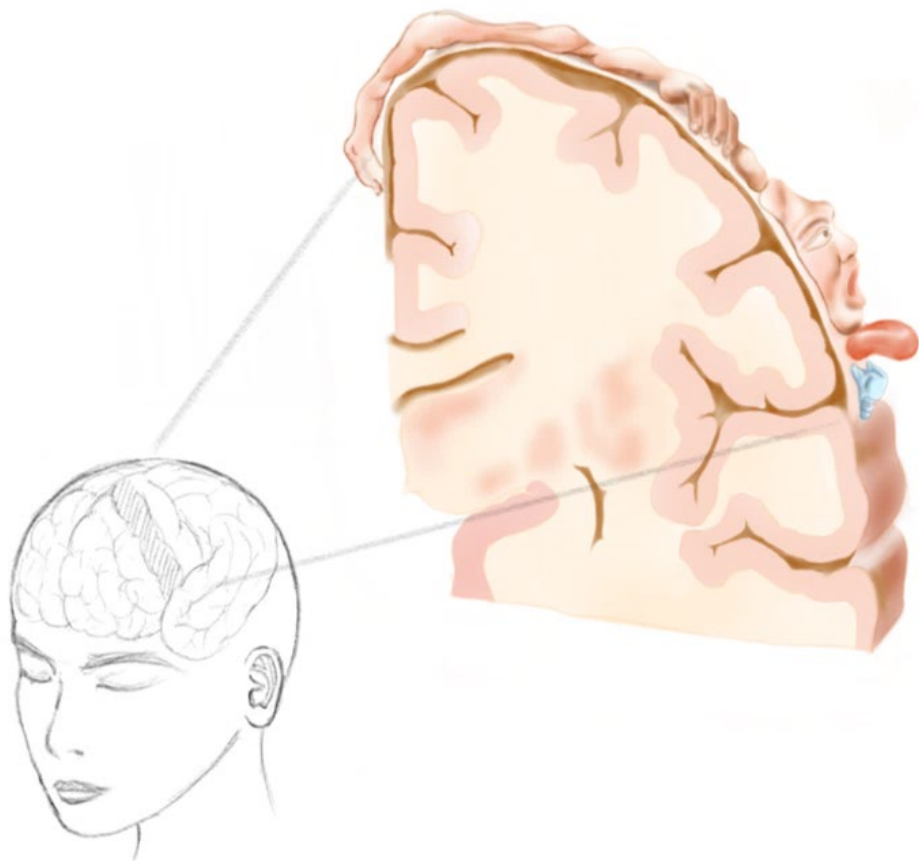
12. 頁面：158 頁

對耳輪穴位排列




13. 頁面：167 頁

大腦皮層功能定位圖示



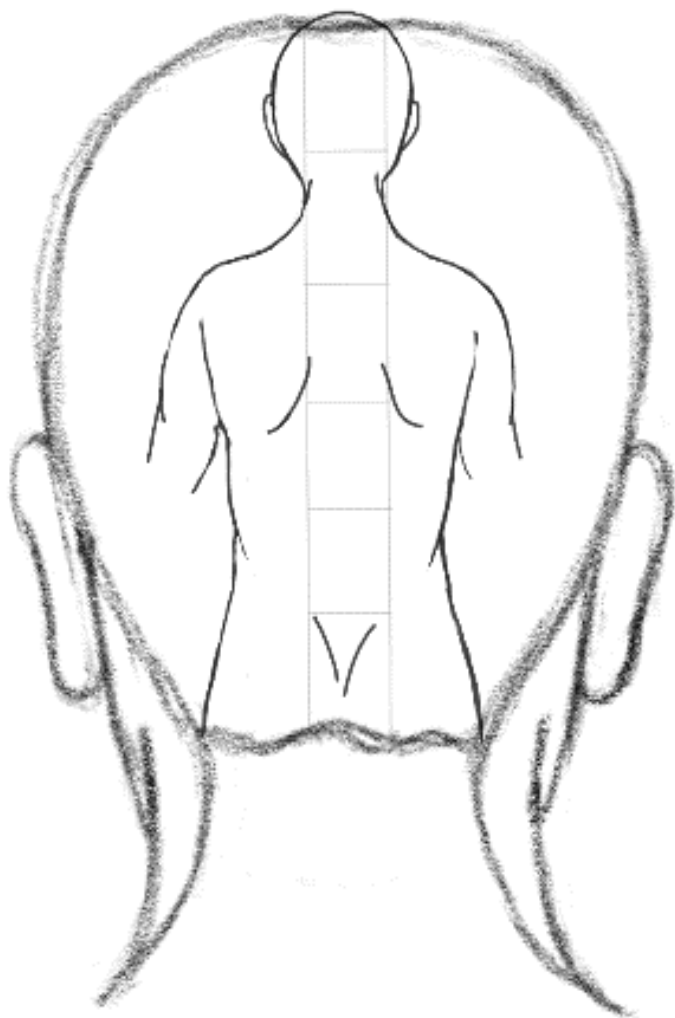
14. 頁面：169 頁

前額骨、眼周圍

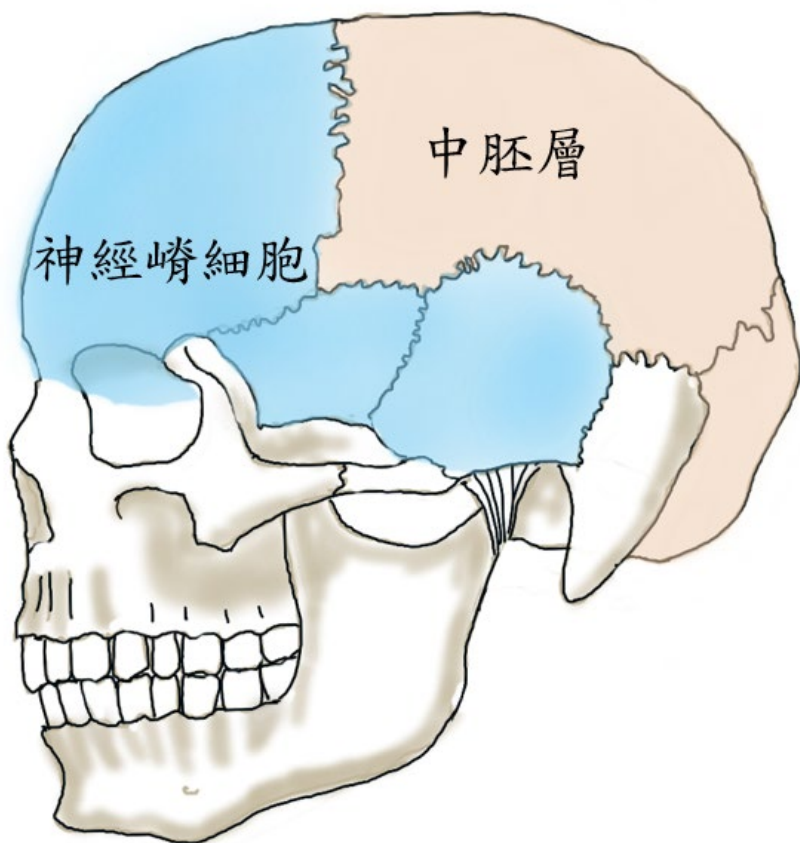


15. 頁面：170 頁

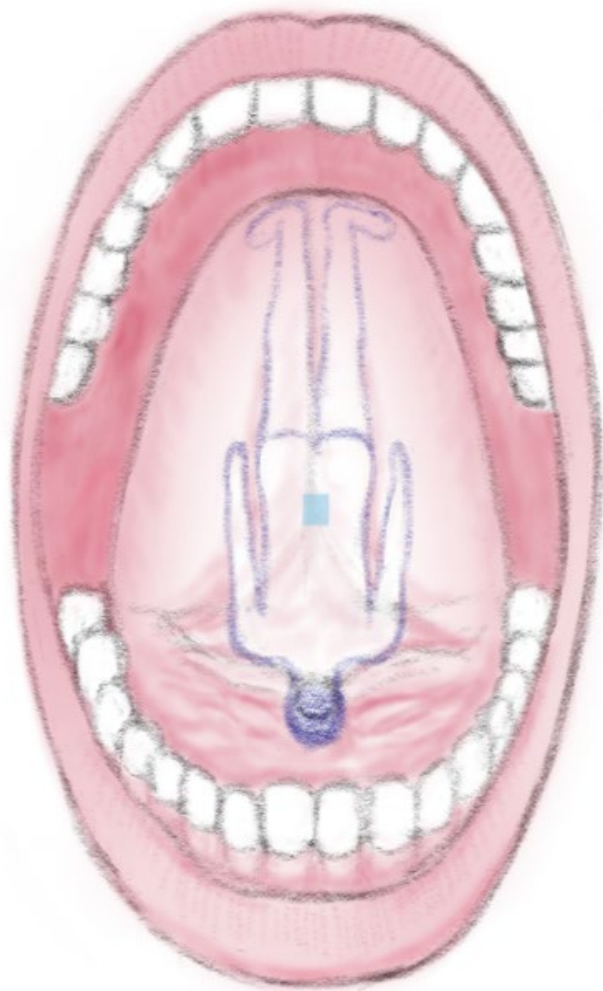
百會到枕骨粗隆



神經嵴細胞

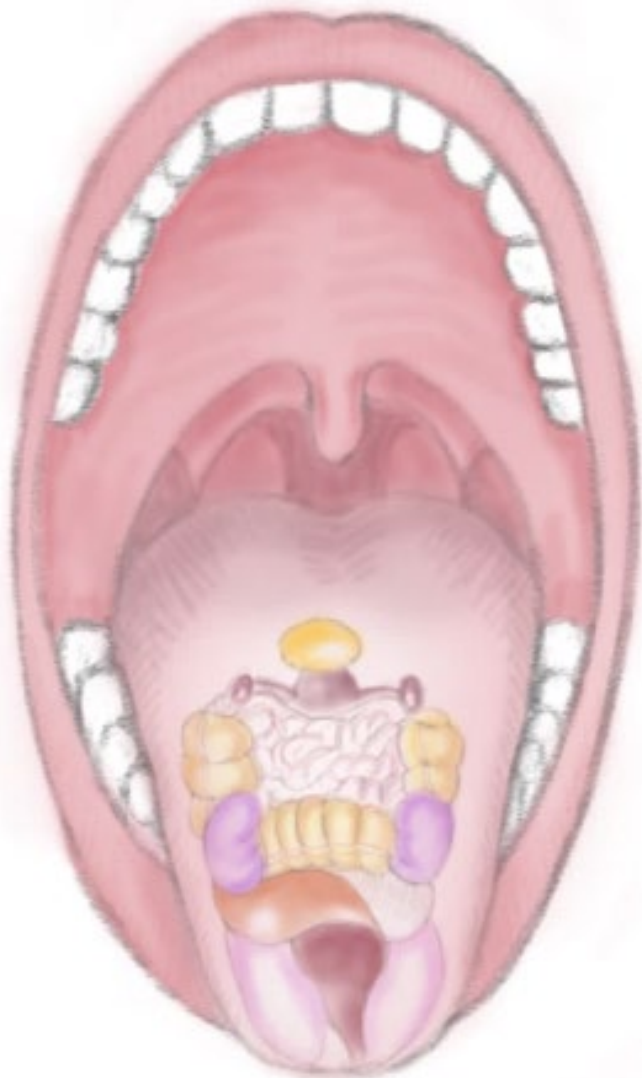


舌頭的發育

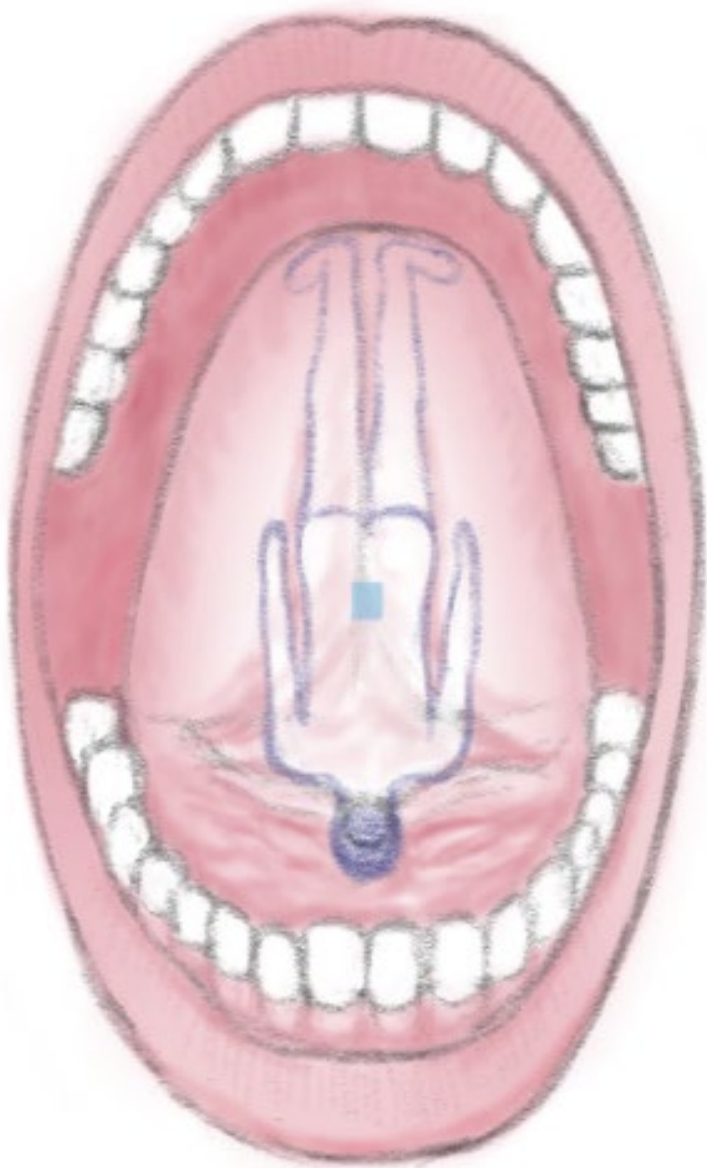


18. 頁面：186 頁

舌面



舌背



皮膚的表皮與真皮層

